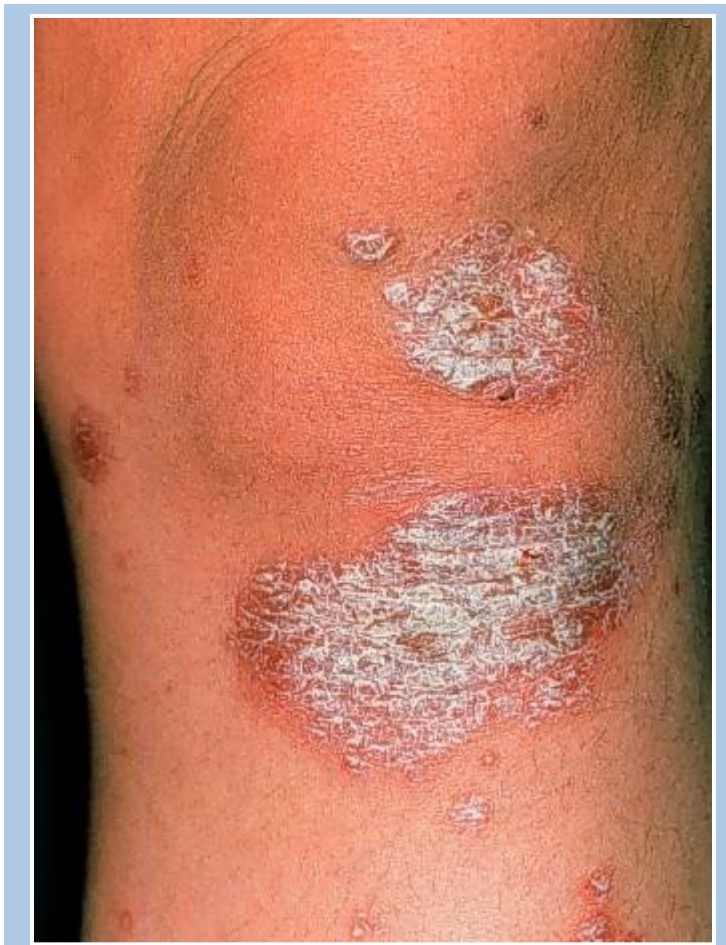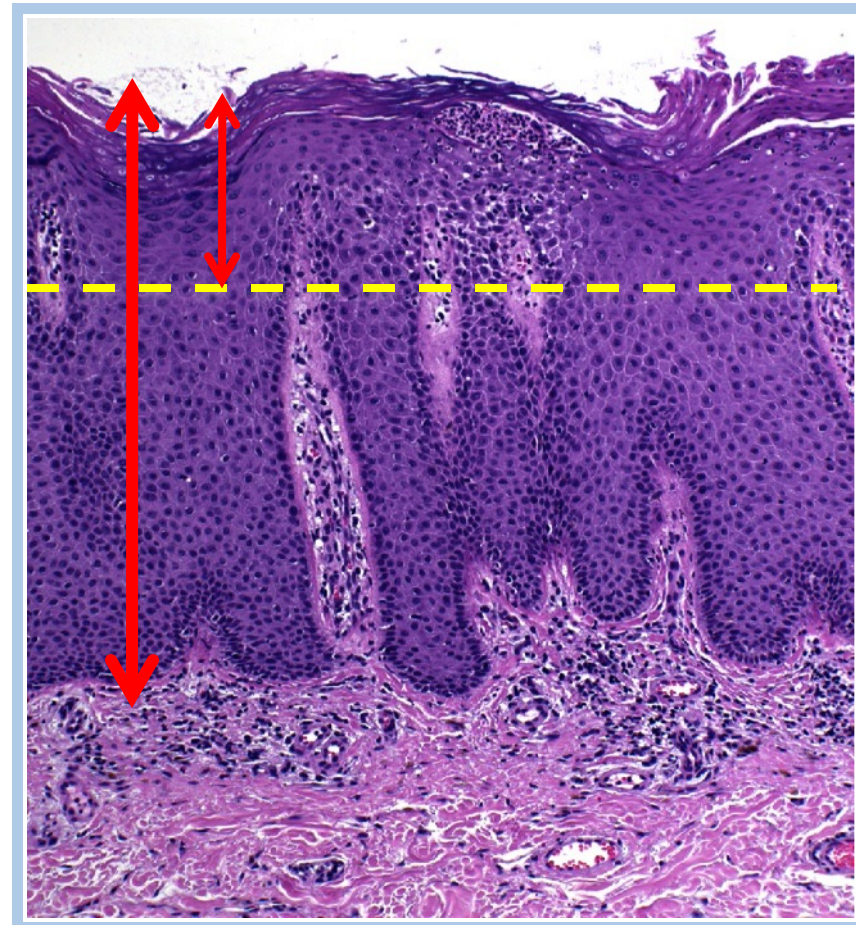


Bos J. D., Hulsebosch H. J., Krieg S. R., Bakker P. M., Cormane R. H. Immunocompetent cells in psoriasis. In situ immunophenotyping by monoclonal antibodies. Arch. Dermatol. Res. 1983;275;181-189.

↓ 臨床病徵

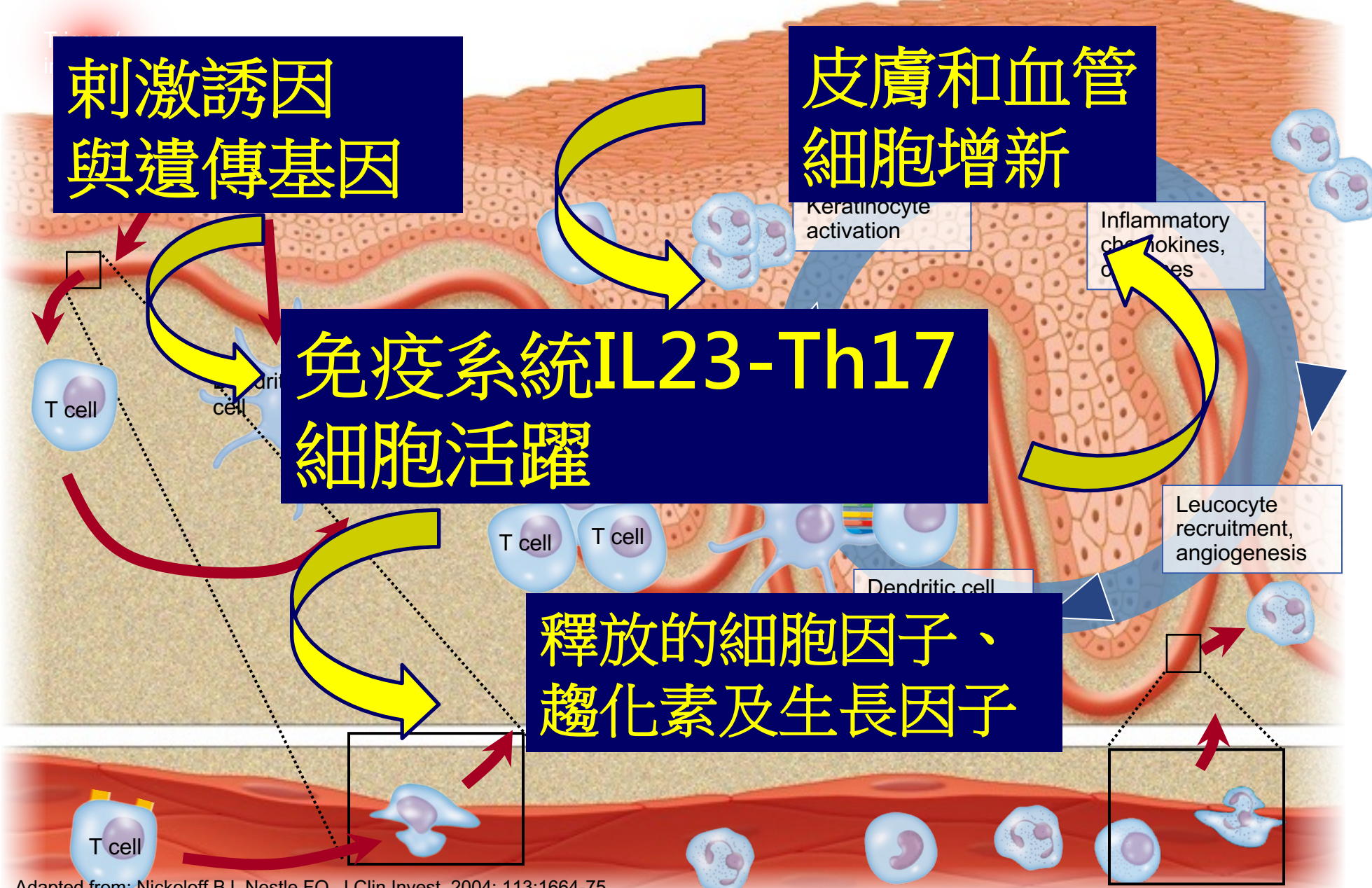


↓ 在顯微鏡下，皮膚增厚 3-4x，以及真皮層血管擴張及淋巴細胞增多



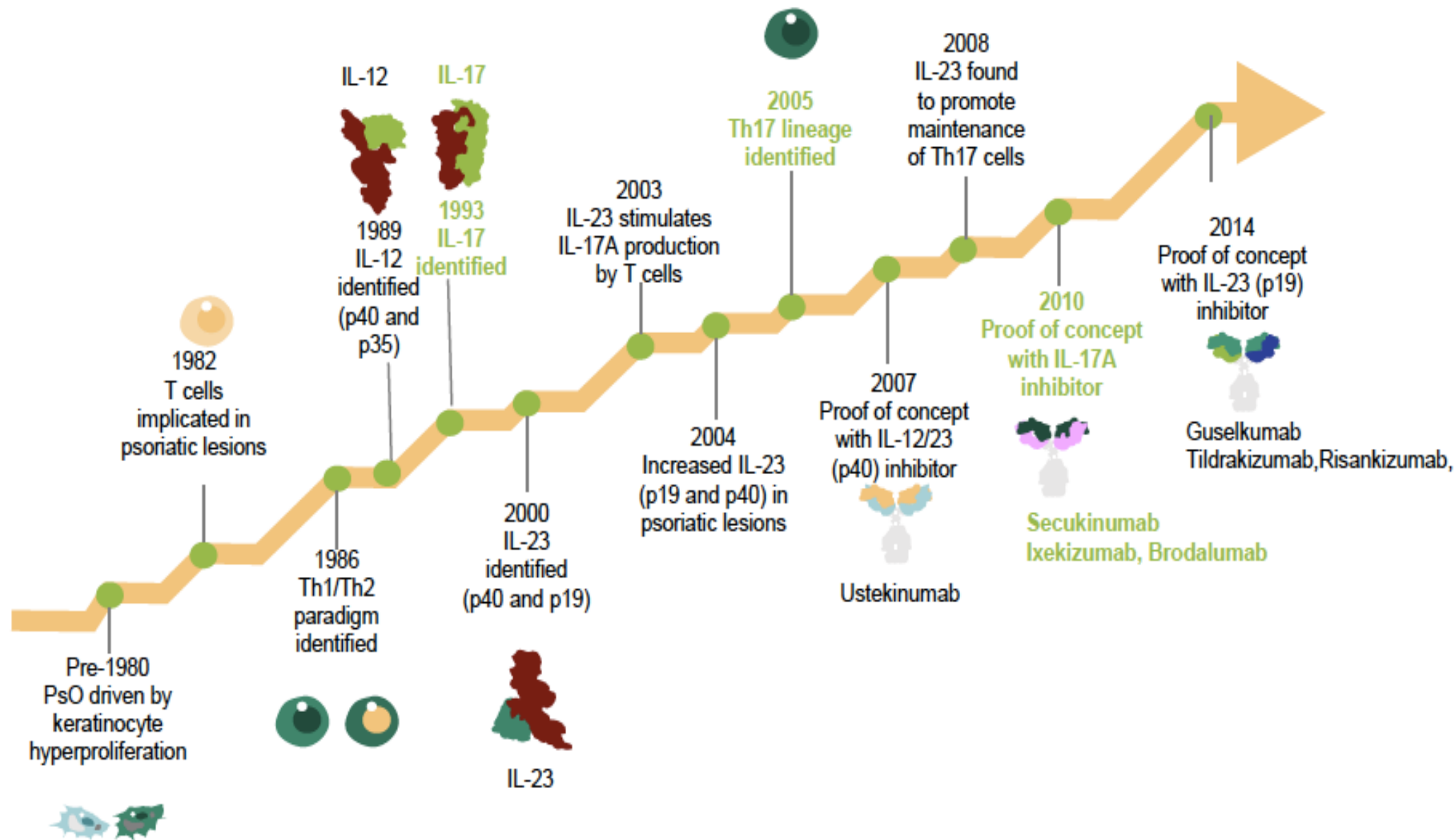


# 尋常性銀屑病的病理



# 藥物治療

- 局部外用藥膏
  - 類固醇
  - 焦油
  - 維他命D衍生物
- 紫外光治療
- 傳統口服藥治療
  - 甲氨喋呤 (Methotrexate)
  - 維A酸 (Retinoids)
  - 環孢菌素A (Cyclosporin A)
- 生物制劑
  - TNFa
  - IL12/23
  - IL17
  - IL23





# 治療目標 PASI90-100

